Aus der chirurgischen Universitätsklinik des Bürgerspitals Basel.
Vorsteher: Prof. Dr. C. Henschen.

OSTEOME DES GAUMENS

Inaugural-Dissertation

zur Erlangung der Doktorwürde der Zahnheilkunde der medizinischen Fakultät der Universität Basel

vorgelegt von

HANS KRÄHENBÜHL

von Signau (Bern)

Zürich 1940

Buchdruckerei Berichthaus

Von der medizinischen Fakultät der Universität Basel
genehmigt auf Antrag
von Professor Dr. C. Henschen

Promotion: 8. Juli 1939

R. UNIV.
BIBLIOTHEEK
LEIDEN

Zürich 1940 – Schweizerische Monatsschrift für Zahnheilkunde
Band 50, Nr. 4.

Separatabdruck aus der «Schweizerischen Monatsschrift für Zahnheilkunde»
Band 50, 1940, Heft 4.

Aus der chirurgischen Universitätsklinik des Bürgerspitals Basel.
Vorsteher: Prof. Dr. C. Henschen.

Osteome des Gaumens.

INAUGURAL-DISSERTATION
zur Erlangung der Doktorwürde der Zahnheilkunde der medizinischen Fakultät der Universität Basel

vorgelegt von

Hans Krähenbühl, von Signau (Bern).

616.315 006.1

An den Knochen des Gesichtsskelettes können Knochenwucherungen verschiedenster Art und mannigfaltigsten Sitzes auftreten, die bald unter dem Bilde eines ausgewiesenen Osteoms oder unter dem einer umschriebenen Exostose auftreten, bald als sogenannte Periostose oder Hyperostose, wobei nicht genau erfaßbare Übergänge zwischen letzteren zu den Osteomen bestehen.

Oft zeigen die Osteome ähnliche Stadien der Entwicklung wie die Knochen des Körpers. Man unterscheidet daher drei Arten:

1. Das Osteoma eburneum oder durum, bei welchem der harte, elfenbeinartige Knochen überwiegt.
2. Das Osteoma spongiosum, welches das feine Lamellennetz des schwammigen Knochens wiedergibt.
3. Das Osteoma medullosum oder myeloides, wo große mit Mark gefüllte Höhlen bestehen und das Mark manchmal den größten Teil des Gewächses einnimmt.

Zentrale Osteome der Gesichtsknochen im Bereich der Oberkieferhöhle, Stirnbeinhöhle und Keilbeinhöhle werden gelegentlich als freie Körper vorgefunden (sogenannte «tote» Osteome); hier hat sich die stielartige Verbindung, durch welche die zur Ernährung nötigen Gefäße passieren, von der Wand der betreffenden Räume gelöst.

Häufig ist die Entwicklung der Geschwülste schmerzlos, so daß sie lange Zeit unbemerkt bleiben können. Die Geschwulst wird aber unangenehm, wenn sie durch ihre Lage und Größe Nerven komprimiert oder die Umgebung durch ihren Wachstumsdruck deformiert. Vor allem sind es aber funktionsstörende und kosmetische Momente, die den Patienten zum Arzt führen.

Die Osteome haben im allgemeinen ein langsames Wachstum; so vergehen in der Regel Jahre, bis der Patient belästigt wird. Oft wächst der Tumor im Anschluß an ein Trauma rascher. Die Anlage zu einem Osteom kann zwar schon von Geburt an bestehen, seine imponierendste Entwicklung fällt aber meist erst in die Zeit des gesteigerten Knochenwachstums (Pubertät).

In seltenen Fällen verknüpft sich das Osteom mit einer Fibrombildung. Man findet dann zwischen den Knochenbälkchen Züge von spindelzelligfibrösem Gewebe (Osteofibrom).

Osteome des Gaumens sind sehr selten. Ich habe in der Literatur nur neun Fälle gefunden. Ein zehnter Fall wurde in der chirurgischen Universitätsklinik des Bürgerspitals Basel operiert.

Geschlechtsbeteiligung: In diesen zehn Fällen ist das weibliche Geschlecht mehr beteiligt als das männliche und zwar ungefähr im Verhältnis zwei zu eins.

Altersbeteiligung: Obwohl das Osteom seit dem frühesten Lebensalter bestehen kann, kommt das Gaumenosteom erst *nach* dem 25. Lebensjahre zum Vorschein. Der Grund ist leicht ersichtlich: Wenn die Mundhöhle ihre endgültige Ausbildung erlangt hat, wächst das Osteom als an die Grenzen des physiologischen Wachstums nicht gebundenes autonomes Gebilde immer noch weiter und wird nun erst vom Patienten

bemerkt. In drei Fällen suchten die Patienten im Alter von 27 Jahren den Arzt auf, vier im Alter von 40 Jahren und zwei mit 54 und 58 Jahren. Die Patienten gehen erst dann zum Arzt, wenn ihnen das Osteom Schmerzen, Schluck- oder Atembeschwerden oder andere Unannehmlichkeiten bereitet. Eine Ausnahme macht der 10. Fall, einen 13jährigen Knaben betreffend, dem das Gaumenosteom schon in diesem Alter solche Schluck- und Atembeschwerden machte, daß es operiert werden mußte.

Aetiologie: Das Vorhandensein des Tumors schon bei der Geburt deutet auf seinen fötalen Ursprung, was wir für den 1., 4. und 8. Fall mit Sicherheit annehmen dürfen, da die Osteome schon «seit unbestimmter Zeit» bestanden. Im 7. Fall ist der Tumor angeboren, denn er hatte schon bei der Geburt die Größe einer Kirsche. Beim 10. Fall ist das Osteom mit Wahrscheinlichkeit auf entwicklungsgeschichtliche Gewebsverlagerungen beim Schließen der Gaumenspalte zurückzuführen.

Auch die *Vererbung* spielt eine Rolle. Der Träger eines Gaumenosteoms kann in die Vererbungskette einer «Exostotikerfamilie» eingeschaltet sein. Bei Fall 1 hatte der Sohn des Patienten ähnliche Knochenauswüchse am Unterkiefer wie sein Vater; die andern Kinder sind nicht behaftet. Bei Fall 8 haben die Mutter und die Schwester der Patientin auch Osteome am harten Gaumen.

Bei Fall 3 erschien die Erhöhung am harten Gaumen im Anschluß an das Tragen einer Prothese. Sehr wahrscheinlich bestand der Tumor schon vorher; aber er blieb unbemerkt, und erst durch den Reiz des Prothesenandruckes wurde sein Wachstum beschleunigt. In den andern Fällen konnte das erste Sichtbarsein der Osteome nicht sichergestellt werden.

Es bestände auch die Möglichkeit, daß im Gefolge einer Oberkieferfraktur ein sog. «*Callusosteom*» («Osteoma frakturae» nach *Virchow*) entstehen könnte, wie etwa am Femur, doch ist dies bis jetzt nicht beobachtet worden.

Aus der Biologie der Schleimhäute ergeht die Tatsache, daß es *Schleimhäute mit osteogenetischen Eigenschaften* gibt. So wurden in jüngster Zeit von Chirurgen an Tieren Versuche

gemacht, um mittels Überpflanzung von Blasenschleimhaut an der neuen Pflanzstätte des Pfröpflings dank dieser «osteogenetischen Eigenschaften» der Schleimhaut *Knochen zu erzeugen*. Dahin gerichtete chirurgische Eingriffe wurden auch an Menschen gemacht. Wie weit wir eine ähnliche, die Knochenbildung fördernde Eigenschaft der Schleimhaut der Mund- und Kieferhöhle annehmen dürfen, ist heute noch nicht festgestellt. Voraussetzung dafür müßte offenbar eine Art «funktioneller Mutation» sein.

Die klinischen Erscheinungen des Gaumenosteoms sind bei den zehn Fällen folgende:

Bei Fall 1 befanden sich an der Raphe des Gaumens eine Reihe zusammenfließender, flacher, schmerzloser Knochenwülste, die beim Kauen und Sprechen Störungen verursachten.

Bei Fall 2 bemerkte die Patientin am Übergang vom harten zum weichen Gaumen und an der Mittellinie eine Schwellung, die aus drei rundlichen Abschnitten bestand und ungefähr 2 cm lang war.

Bei Fall 3 bestand eine harte und runde Geschwulst, 2½ cm lang, 1½ cm breit und 1 cm dick.

Bei Fall 4 bedeckte der Tumor, von der Größe zweier plattgedrückter Pflaumen, in Fingerdicke den ganzen harten und fast den ganzen weichen Gaumen und saß dem Gaumen kurzgestielt und flach auf. Der Tumor war am Stiel leicht beweglich und ließ sich vom Gaumen leicht abheben. Die umfangreiche Geschwulst bestand im wesentlichen aus drei Lappen, die miteinander im Stiel verwachsen waren. Es ist dies ein bemerkenswertes Analogon zu den «gestielten Osteomen» der Nebenhöhlen der Nase.

Bei Fall 5 sah man in der Medianlinie des harten Gaumens eine 4 cm lange und 1½ cm breite Hervorwölbung von höckeriger Oberfläche, welche sich von der Umgebung stark abhob und sich beim Berühren als steinhart erwies.

Bei Fall 6 saß der Tumor in der Medianlinie, nahe am Übergang vom harten zum weichen Gaumen, flach, kronenstückgroß und von knochenharter Konsistenz.

Bei Fall 7 hatte die Patientin im hintern Teil des Gaumens längs der Zahnreihe einen elfenbeinharten Tumor von der

Größe eines kleinen Hühnereies. Dieser Tumor begann ein wenig vor der sutura transversa des Gaumens und reichte bis zum processus pterygoideus.

Bei Fall 8 beobachtete man an der Raphe eine knöcherne Geschwulst von 2½ cm Länge und 2 cm Breite. Sie war hart und hatte eine glatte Oberfläche.

Bei Fall 9 fand sich in der Mitte des harten Gaumens eine haselnußgroße, längliche, fast bis an die Vorderzähne reichende, knochenharte, schmerzlose und festsitzende Geschwulst.

Bei Fall 10 handelte es sich um eine mandarinengroße Geschwulst im linken Anteil des weichen Gaumens, über die Mittellinie herausragend. Sie sprang kugelig an der Grenze des harten zum weichen Gaumen vor; die Schleimhaut war fest mit dem Tumor verwachsen. Er war hart und unbeweglich und ragte tief in den Rachen hinein ohne Beziehung zu Unterkiefer, Schädelbasis oder Halswirbeln.

Das Osteom des Gaumens kann verschiedene *Störungen* verursachen. In einigen Fällen sehen wir Störungen beim Kauen und Sprechen durch Verdrängung der Zunge. Bei Fall 5 stellten sich außer Schluckbeschwerden noch Kopfschmerzen und Schmerzen am linken Ohr ein (Druckneuralgien). Bei Fall 7 litt die Patientin an Atemnot und Erstickungsanfällen, da die linke Choane verstopft war. In anderen Fällen machte das Osteom keine besonderen Störungen. Bei Fall 10 verursachte das Osteom durch Einengung bzw. Verlegung der Tuba auditiva eine linksseitige Otitis media.

Die histologische Untersuchung wurde nicht bei allen Fällen durchgeführt:

Bei Fall 1 fand sich *lamellärer Knochen* von dichter Bauart; lockeres Fasermark füllte die Markräume aus.

Der 4. Fall war ein *Osteofibrom,* bei dem die Knochenbälkchen den Charakter des jungen Bindegewebsknochen zeigten, dazwischen lag ein feinfaseriges, mäßig zellreiches Gewebe; Knochenmarkelemente waren keine zu sehen; das in der Umgebung liegende Gewebe war grobfaseriger und etwas zellreicher; aus ihnen differenzierten sich vereinzelte

dickere, sich bläulichgrau färbende Fasern heraus, welche durch Konfluenz mit benachbarten Fasern und Aufnahme der dazwischenliegenden Zellen allmählich zu Knochenbälkchen zu werden schienen.

Bei Fall 5 zeigte die mikroskopische Untersuchung, daß die spongiöse Knochensubstanz stark überwog.

Auch beim 7. Fall handelte es sich um ein *spongiöses Osteom*, bei dem die Knochenlamellen dünn waren und viele Anastomosen bildeten. Das Knochenmark war fetthaltig und sehr arm an Zellen. Die Verkalkung der Lamellen war sehr stark.

Der 10. Fall war ein *Osteochondrom*. Der Tumor bestand aus spongiösem Knochengewebe mit mäßig zell- und kapillarreichem Markgewebe; daneben fand sich auch osteoides Gewebe, das die Tendenz hatte, Knochenröhrchen und Spangen auszureifen. Spärliches Knorpelgewebe bedeckte das spongiöse Gewebe.

Es ist schwer, das «*reine*» Osteom von der Gaumen-«*Exostose*» zu trennen; eignet doch beiden ein selbständiges und dauerndes Wachstum: «*Reine*» *Osteome* im eigentlichen Sinne des Wortes sind jene geschwulstmäßigen Knochenwucherungen, welche, ausgestattet mit allen biologischen Eigenschaften der gutartigen Wucherung, allein und ohne weitere Exostosenfunde am übrigen Skelett auftreten. Als *Gaumen-Exostosen* im engeren Sinne wären jene Gebilde zu bezeichnen, wo eine exostosenartige Wucherung des harten Gaumens nur die Teilerscheinung anderweitiger Exostosenformationen darstellt. Endlich könnte man als «*Exostosenosteome*» jene geschwulstmäßigen Wucherungen benennen, welche bei Vorhandensein anders lokalisierter Exostosen sich nicht als eigentlicher «Knochenauswuchs», sondern als anatomisch ausformierte Osteome präsentieren. Für die gegenüber dem knöchernen Gaumendach «*beweglichen Osteome*» sind zwei Entstehungsbedingungen möglich: Entweder ursprünglicher exostosenmäßiger Ausgang vom Gaumenknochen mit sekundärer Ab- und Auflösung des Stieles oder primäre Entwicklung als submucöses «parostoales» Osteom. Ob nun die eine

oder andere solcher Wucherungen im Bereiche des harten Gaumens vorliegt, so sind sie doch allesamt das Ergebnis einer angeborenen Gewebemißbildung, einer Versprengung von osteogenetischem Embryonalknorpel und damit «*dysontogenetische Hamartome*».

Die *Behandlung* kann *nur* eine *chirurgische* sein, bestehend in Wegnahme der knöchernen Neubildung. Sie ist sehr verschieden nach der Lage und Größe des Osteoms und nach den Verhältnissen. Man muß darauf achten, daß man das ganze Osteom abmeißelt, auf daß es keine Rezidive gibt. Von den zehn Fällen wurden acht operiert. Beim 10. Fall war eine besondere Operation notwendig und zwar der transmandibuläre Weg mit seitlicher Durchtrennung des Unterkiefers.

Das in dieser Arbeit zusammengebrachte Sammelgut ist folgendes:

1. Fall der chirurgischen Universitätsklinik Basel.

54jähriger, mittelgroßer, kräftiger, sonst gesunder Mann; von Zahnarzt Dr. Fisch zur Operation eingewiesen wegen «Exostosen im Munde», die schon jahrelang bestanden, in Teilen aber in letzter Zeit stärker gewachsen waren und Störungen beim Kauen und Sprechen verursachten. An der Raphe des Gaumens fanden sich eine Reihe konfluierender, flacher, schmerzloser, mit verdünnter Schleimhaut überzogener Knochenwülste. Am linken Unterkieferast innen bestand eine etwa nußgroße, halbkugelige Exostose, an entsprechender Stelle rechts eine linsengroße, die aber keine Beschwerden machte.

Am 15. Dezember 1928 Operation (Prof. Dr. Henschen). Infiltrationsanästhesie am harten Gaumen und Lingualanästhesie am linken Unterkiefer. Spalten der Schleimhaut über den Exostosen am Gaumen und am linken Unterkieferast und Abmeißeln der Exostosen. Die Schleimhaut legte sich an beiden Orten danach gut in den Defekt; am Gaumen einige Situationsnähte. Keine Tamponade. Spülen mit

Wasserstoffsuperoxyd. Der Patient hat den Eingriff gut überstanden. Glatte Wundheilung.

Die histologische Untersuchung in der pathologischen Anstalt wurde von Prof. Dr. *Rößle* durchgeführt: «Das übersandte Operationsmaterial bestand aus einer Anzahl von Knochenstücken, zum Teil mit Schleimhaut überzogen. Darunter waren kleinere, unregelmäßig und flach gestaltete, das größte von Eiform, mit ziemlich breitem Stiel und etwa bohnengroß. Sodann ein 4 cm langes, 1½ cm breites, etwa 1 cm großes Knochenstück von der Gestalt einer Eichel mit dickem Stiel, nach Angabe vom Unterkiefer stammend.

Die mikroskopischen Untersuchungen ergaben:

Der Knochen ist ein lamellärer Knochen von dichter Bauart. Die Markräume sind von lockerem Fasermark ausgefüllt. An einer Stelle ergab sich das Bild einer vom Knochen halbkreisförmig umwachsenen Speicheldrüse, an anderen Stellen die einer starken Entzündung des gedehnten Epithelüberzuges. Von echtem Gewächstum kann wohl keine Rede sein. Es handelt sich um einfache Knochenauswüchse, deren ursprüngliche Entstehungsweise nicht mehr klargestellt werden kann. Diagnose: Multiple Exostosen des Gaumens und des Unterkiefers.»

Zehn Jahre nach der Operation untersuchte ich den Patienten und mußte feststellen, daß das Osteom ganz langsam wieder zu wachsen beginnt, ohne daß es den Patienten stört, ja nicht einmal von ihm bemerkt wird.

2. Fall: J. W. Bond, Londoner Laryngologische Gesellschaft, Dezember 1896.

Verdickung am harten Gaumen: Eine 28jährige Patientin bemerkte am Übergang vom harten zum weichen Gaumen an der Mittellinie eine Schwellung, die schmerzte. Die Geschwulst begann vor neun Monaten und hatte sich in den letzten drei Wochen vergrößert; sie bestand aus drei rundlichen Abschnitten; ihr Schleimhautüberzug war blasser als

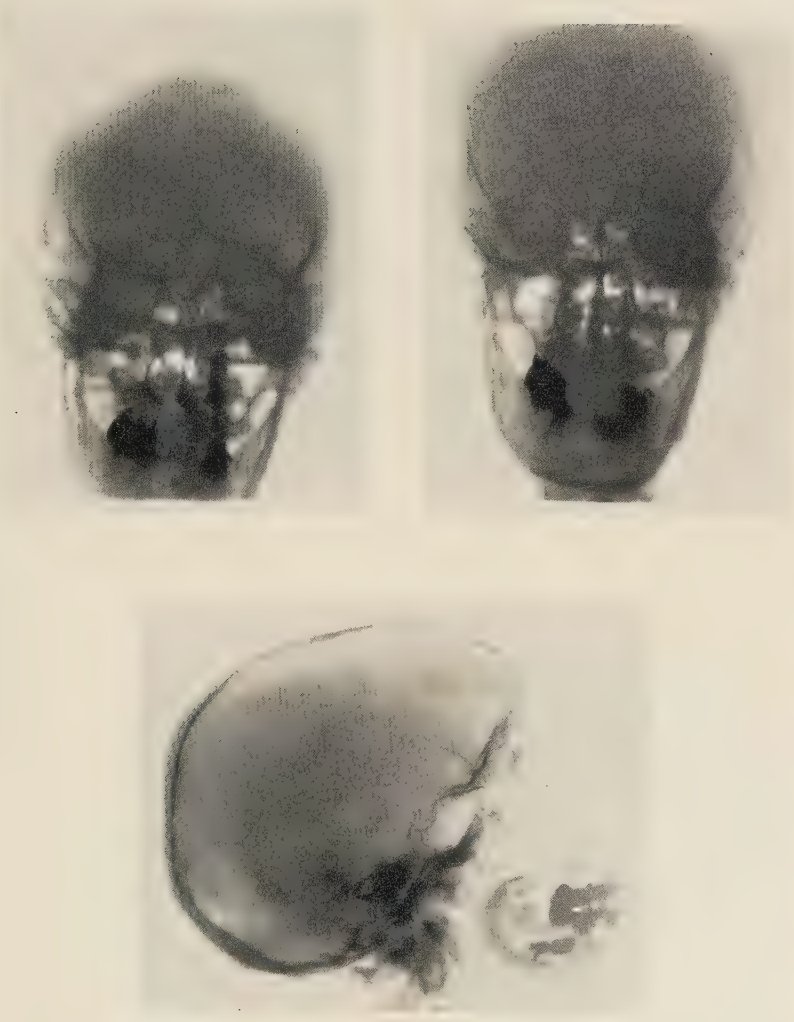

Röntgenbilder mit dem Gaumenosteom (1. Fall).



Abbildung des Gaumenosteoms (1. Fall).

Abbildung des Gaumenosteoms (Fall 8).

die übrige Schleimhaut. Die Geschwulst war ungefähr 2 cm lang. Ihre Natur schien zweifelhaft, am wahrscheinlichsten war eine Exostose.

3. Fall: The Dental Cosmos 1906 (First District Dental Society, State of New York, Monthly Meeting of February 1905).

Harte, runde Geschwulst am Gaumen eines 42jährigen Patienten, 2½ cm lang, 1½ cm breit und 1 cm dick. Vor fünf Jahren ließ der Patient eine obere partielle Prothese machen; nachdem er sie ein Jahr getragen hatte, erschien am harten Gaumen eine Erhöhung, die sich allmählich bis zur jetzigen Größe entwickelte. In den letzten drei Monaten war das Wachstum stärker. Der sehr dichte und elfenbeinharte Tumor wurde abgemeißelt.

4. Fall: Hans Diemer, Osteofibrom von seltener Größe (Deutsche Monatsschrift für Zahnheilkunde 1917).

Es handelte sich um eine 27jährige Fabrikarbeiterin. Die Patientin machte einen schlecht ernährten, anämischen Eindruck. Die Mundhöhle wurde unter starker Verdrängung der Zunge von einer außerordentlichen Geschwulstbildung fast vollständig ausgefüllt. Der Tumor hatte ungefähr die Größe von zwei plattgedrückten Pflaumen erreicht; er bedeckte in Fingerdicke den ganzen harten und fast den ganzen weichen Gaumen und saß kurzgestielt dem Gaumen flach auf und zwar in der Nähe des 5ers und 6ers rechts oben, die tief zerstört waren. Der Tumor war am Stiel leicht beweglich und ließ sich vom Gaumen leicht abheben. Die umfangreiche Geschwulst bestand im wesentlichen aus drei Stücken, die miteinander am Stiel verwachsen waren. Das äußere Aussehen der deckenden Schleimhaut war im allgemeinen normal; an den Rändern und an den Incisuren der Lappung war eine leichte Rötung vorhanden. Die Geschwulst bestand aus derbem, festem Gewebe. Sie war zwei Monate, bevor die Patientin zur Behandlung kam, bemerkt

worden; doch durfte mit Sicherheit angenommen werden, daß sie schon längere Zeit vorher, wenn auch nicht in dieser Ausdehnung, bestanden hatte, ohne weiter bemerkt worden zu sein. Die Nahrungsaufnahme und die Sprache waren infolge des ungeheuren Umfanges der Geschwulst stark behindert. Es war keine Lymphdrüsenschwellung vorhanden. Der Tumor wurde operativ entfernt.

Bei der histologischen Untersuchung fanden sich Knocheneinlagerungen, die dem Tumor den Charakter einer Mischgeschwulst verliehen. Diagnose: Osteofibrom. Der pathologisch-anatomische Untersucher, *Schmorl*, schreibt darüber: Die Knochenbälkchen zeigen den Charakter des jungen Bindegewebeknochens, zwischen ihnen liegt ein feinfaseriges, mäßig zellreiches Gewebe; Knochenmarkelemente habe ich nicht gesehen; das in der Umgebung liegende Gewebe ist grobfaseriger und etwas zellreicher; aus ihnen differenzieren sich einzelne dickere, sich bläulichgrau färbende Fasern heraus, welche durch Konfluenz mit benachbarten Fasern und Aufnahme der dazwischenliegenden Zellen allmählich zu Knochenbälkchen zu werden scheinen.

5. Fall: G. Kelemen.

M. W., eine 58jährige Fabrikarbeitersfrau meldete sich am 23.6.21 mit der Klage, daß sie seit vier Wochen eine harte Schwellung am Gaumen beobachtet habe, welche in den letzten Tagen auch Schluckbeschwerden verursacht habe. Seit drei Wochen litt sie auch unter Kopfschmerzen und Schmerzen im linken Ohr. In der Medianlinie des harten Gaumens sah man eine 4 cm lange, 1½ cm breite Hervorwölbung von höckeriger Oberfläche, welche sich von der Umgebung stark abhob und sich beim Berühren als steinhart erwies. Die bedeckende Schleimhaut war intakt und reizlos. Am 28.6.21: Operation. Am 12.9.21 Nachprüfung: Leicht gerötete, schmerzlose Narbe in reaktionsloser Umgebung. Die Kopfschmerzen und die Schmerzen im linken Ohr waren vollständig verschwunden. Das abgemeißelte Knochenstück wog 2,1 gr und maß 32/16/7 mm. Die mikros-

kopische Untersuchung zeigte, daß der Tumor vorwiegend aus spongiöser Knochensubstanz bestand.

6. Fall: Cemach, Hyperostose des harten Gaumens (Wiener rhinolaryngologische Gesellschaft, Sitzung vom 6. Nov. 1923).

40jährige Frau. Vor zwei Wochen heftige Schmerzen am Gaumen, Frösteln, Unbehagen. Die Patientin konstatierte starke Schwellung und Rötung des ganzen Gaumens, in dessen Mitte sich eine «Pustel» befindet. Bei der Untersuchung nach drei Tagen bot sich allerdings ein anderes Bild: In der Medianlinie, nahe am Übergang vom harten zum weichen Gaumen zeigte sich eine flache, kronenstückgroße Schwellung von knochenharter Konsistenz, auf deren Kuppe ein erbsengroßes, weißes, von rotem Hof umgebenes Bläschen; die umgebende Schleimhaut war ziemlich reaktionslos, der Tumor kaum druckempfindlich, nur das Bläschen selbst bei Berührung schmerzhaft. Punktionsnadel stößt auf Knochen. Für Gumma, Periostitis, Zyste keine Anhaltspunkte. Anscheinend Exostose, die der Patientin erst durch das zufällige Hinzutreten einer Entzündung zum Bewußtsein kam.

7. Fall: Ostéome palato-pterygoïdien par le Pr. Van den Wildenberg Anvers (Annales des maladies de l'oreille 47, 1928).

40jährige Frau mit guter Gesundheit. Wassermann negativ. Sie hatte an der hintern Partie des Gaumens, längs der Zahnreihe, einen elfenbeinharten Tumor von der Größe eines kleinen Hühnereies. Der Tumor begann ein wenig vor der sutura transversa des Gaumens und reichte bis zum processus pterygoideus. Der angeborene Tumor hatte bei der Geburt die Größe einer Kirsche und hatte dann in den letzten sechs Jahren beträchtlich, aber schmerzlos zugenommen. Allmählich stellten sich Schluck-, späterhin noch Respirationsbeschwerden ein. In letzter Zeit war die Atemnot besonders stark geworden, indem während der Nacht Erstickungsanfälle auftraten. Um diese Anfälle zu verhindern, schlief sie in sitzender Stellung. Die linke Choane war gänz-

lich verstopft. Das Osteom wurde entfernt. Die pathologischen Untersuchungen zeigten, daß es sich um ein *spongiöses* Osteom handelte: Dünne, viele Anastomosen bildende Knochenlamellen, stark fetthaltiges zellarmes Mark, starke Lamellenverkalkung.

8. Fall: Eustathianos N., Griechische Oto-rhino-laryngologische Gesellschaft, Sitzung vom 23.9.1933.

Gaumenosteom: «Die Patientin kommt zu uns, weil sie seit drei Jahren am Gaumen eine Geschwulst beobachtete, die an Größe konstant blieb. Die Geschwulst machte keine Störung. Auch die Mutter und ihre Schwester hatten gleiche, aber kleinere Geschwülste am Gaumen. Das 26jährige Fräulein ist körperlich und geistig normal. Wir beobachteten auf der Raphe, also auf der sutura palatina mediana und ½ cm hinter dem processus alveolaris superior (gleich nach dem hintern Rand des foramen incisivum) eine knöcherne Geschwulst mit einem Längsdurchmesser von 2½ cm entsprechend der Raphe palatini und einem Querdurchmesser von 2 cm; sie reichte nicht ganz bis zum palatum molle. Diese Geschwulst war knochenhart, hatte eine glatte Oberfläche und war mit ihrer Basis fest mit dem harten Gaumen unverschieblich verwachsen. Sämtliche Zähne waren gesund und normal, die Wassermann'sche Reaktion negativ.

1½ Jahre später hatte die knöcherne Masse weder zu- noch abgenommen. Eine chirurgische Operation, um die Geschwulst zu entfernen, erscheint nicht nötig, da sie sich nicht vergrößerte und die Patientin nicht störte.»

9. Fall: Weil M., Knöcherne Geschwulst am harten Gaumen (Wiener rhino-laryngologische Gesellschaft, Sitzung vom 6.3. 1934).

Der 40jährige Mann hatte seit einer Woche eine schmerzhafte Erosion am harten Gaumen. Man fand dort in der Mitte eine über haselnußgroße, längliche, fast bis an die

Vorderzähne reichende, knochenharte, schmerzlose, festsitzende Geschwulst, von welcher der Patient bis jetzt nichts wußte; die Erosion war traumatischen Ursprunges. Es handelte sich um ein Osteom oder um eine knochenharte Mischgeschwulst. «Bekanntlich findet man in der Mittellinie des harten Gaumens öfters kleine, längliche Knochenleisten; eine so große Prominenz ist aber eine Seltenheit und muß wohl als Tumor angesehen werden». Der Tumor wurde operativ entfernt.

10. Fall: E. Witteler, Osteochondrom des weichen Gaumens (Zentralblatt für Chirurgie 19.8.1939, Nr. 33).

Bei einem 13jährigen Knaben *H. F.*, der nie ernstlich krank gewesen war, wurde 1936 erstmalig eine kastaniengroße Geschwulst am weichen Gaumen beobachtet. März 1938 Überweisung durch den Hausarzt an das Universitätsröntgeninstitut zwecks Bestrahlung. Es handelte sich um eine mandarinengroße Geschwulst im linken Anteil des weichen Gaumens, über die Mittellinie herausragend. Sie sprang kugelig an der Grenze des harten zum weichen Gaumen vor; die Schleimhaut war fest mit dem Tumor verwachsen, der hart und unbeweglich war. Er ragte tief in den Rachen hinein. Röntgenologisch zeigte die Geschwulst *wabige, unregelmäßige* Struktur, war aber nach vorn zu scharf begrenzt. Probeexcision: Osteom.

Aufnahme in die chirurgische Klinik am 28.6.38: Der Tumor ist jetzt apfelsinengroß; er macht zunehmende Beschwerden bei Nahrungsaufnahme und Atmung, häufig Ohrenschmerzen. Die stereoskopische Aufnahme bei geöffnetem Mund ergab einen birnenförmigen, links im weichen Gaumen gelegenen, in der Längsachse schlundwärts gerichteten Tumor von wabiger, ungleichmäßiger Struktur, nach vorn zu scharf begrenzt, dem harten Gaumen fest anliegend. Beziehung zu Unterkiefer, Schädelbasis oder Halswirbeln ist nicht nachzuweisen. An den innern Organen kein krankhafter Befund.

Am 3.7.38 erkrankte der Knabe zum drittenmal an einer linksseitigen Otitis media wohl bedingt durch Einengung bzw. Verlegung der Tuba auditiva. Im weiteren Verlauf traten beidseitig nicht schmerzhafte, bohnengroße submaxillare Drüsenschwellungen auf, die bei dem blanden Verlauf der Otitis nicht sicher als sekundär entzündliche Drüsenschwellung aufzufassen waren. Am 25.7.38 wurde zum Ausschluß einer Metastasierung der vermutlich malignen Gaumengeschwulst eine Probeexcision einer Unterkieferdrüse in Aethernarkose ausgeführt; es handelte sich jedoch um chronische entzündliche Drüsenveränderungen. Da der Tumor zusehends wuchs, das Allgemeinbefinden rapide sich verschlechterte, wurde baldige Operation beschlossen. Der orale Weg war wegen der Größe des Tumors, seinen nicht sicher geklärten Beziehungen zur Nachbarschaft nicht geraten. Außerdem bestand bei dem rapiden Wachstum und dem auffälligen Kräfteverfall der Verdacht der Malignität; übersichtlicher Zugang schien auch aus Gründen der Blutstillung angebracht. Man entschied sich daher zum *transmandibulären Weg* mit seitlicher Durchtrennung des Unterkiefers unter Modifizierung eines Verfahrens, das von v. Langenbeck und v. Bergmann zur Freilegung der Zungengrundkarzinome angegeben wurde.

11.8.38 in Avertinnarkose Anlegung einer *Tracheotomia inf.*, die, als Voroperation gedacht, schon zu Beginn der Narkose wegen schwerster Asphyxie dringlich wurde. 19.8.38 Operation in Avertinnarkose. Einleitend Freilegung der Art. carotis externa links, die, da die Gabelung hoch erfolgt, mit Seide umschlungen wird, um sie im Falle einer abundanten Blutung zu ligieren. Sodann Spaltung der Wange vom linken Mundwinkel bis zum Unterkieferwinkel, unter Schonung des Nerv. facialis und Ductus parotideus. Freilegung des Unterkiefers dicht vor dem Unterkieferwinkel, Abschieben des Periostes, Anlegen von zwei Bohrlöchern, Durchtrennung des Unterkiefers zwischen denselben: auf die winkelig-schräge Durchtrennung mittels Gigli-Säge zum Zwecke sicherer späterer Verhakung wird bei der Kleinheit der Verhältnisse verzichtet. Einzinker werden eingesetzt in den Alveolarkanal; es ergibt sich beim Auseinanderziehen der

Fragmente eine ausgezeichnete Übersicht in den Schlund. Die Gaumenschleimhaut über dem Tumor wird längs gespalten und läßt sich gut abschieben. *Der Tumor sitzt fest im Pharynx und lockert sich erst, nachdem mit dem Meißel ein Teil des an den harten Gaumen angrenzenden Tumorgewebes entfernt ist.* Mittels Elevatorium wird er langsam herausgehebert und entfernt, was ohne wesentliche Blutung vonstatten geht. Naht der Schleimhaut des weichen Gaumens und der Wange, Knochennaht mit Draht, sorgfältiger Verschluß der Wunde in Schichten. Die Ligatur der Carotis erübrigte sich; nach Entfernung des Fadens Verschluß der Halswunde.

Postoperativer Verlauf: anfänglich schwerer Operationsschock, Kreislaufschwäche; daher Bluttransfusion und subkutane Kochsalzinfusionen; peinliche Mundpflege. Primäre Wundheilung. 9 Tage post operationem trat am Unterkieferwinkel eine mäßige Schwellung auf, es kam am Orte der Knochendurchtrennung zur Entwicklung einer blanden Osteomyelitis. Intraoraler Schienenverband mit Gummizügen. 7.9. Entfernung der Trachealkanüle. 26.9. Entfernung des Drahtes. 27.10. Entlassung in poliklinische Nachbehandlung. Noch geringe Sekretion aus der Fistel am Unterkieferwinkel, es tritt jedoch keine Sequestrierung ein. Callusbildung spärlich. 1.12.38, die Fistel ist verheilt, der Unterkieferbruch ist mit geringer Dislokation des distalen Fragmentes nach unten, des proximalen nach oben ausgeheilt. Die Funktion des Unterkiefers ist gut, der Mund kann 4 cm geöffnet werden. Die Narben neigen zur Keloidbildung. Allgemeinbefinden des Kindes wesentlich besser.

Es handelte sich um einen *knolligen, harten, im wesentlichen aus Knochen bestehenden Tumor* von den Größenverhältnissen 5/6/5. Mikroskopisch bestand er aus *spongiösem Knochengewebe* mit mäßig zell- und kapillarreichem Markgewebe, daneben fand sich auch osteoides Gewebe, das die Tendenz hatte zu Knochenröhrchen und Spangen auszureifen. Spärliches Knorpelgewebe bedeckte das spongiöse Gewebe. Der Tumor zeigte einen regelmäßigen organischen

Bau, weshalb eine endotheliale Genese oder Speicheldrüsenversprengung unwahrscheinlich ist. Er ist mit Wahrscheinlichkeit auf entwicklungsgeschichtliche Gewebsverlagerungen beim Schließen der Gaumenspalte und deren Verwachsung mit dem Nasenseptum zurückzuführen.

* * *

Literatur.

Bond, J. W., Londoner Laryngologische Gesellschaft 1896.

Borst, Max, Die Lehre von den Geschwülsten.

Cemach, Monatsschrift der Ohrenheilkunde (Wiener Rhino-laryngologische Gesellschaft 6.11.1923).

Dental Cosmos 1906, First District Dental Society, Monthly Meeting of February 1905.

Diemer, Hans, Deutsche Monatsschrift für Zahnheilkunde 1917.

Eustathianos N., Griechische Oto-rhino-laryngologische Gesellschaft 1933.

Kelemen, Zeitschrift für Laryngologie, Band 11.

Rendu, Archives générales de médecine 1870.

Ribbert, Hugo, Beiträge zur Entstehung der Geschwülste.

Rokitansky, Pathologische Anatomie.

Virchow, Die krankhaften Geschwülste.

Weber, Carl Otto, Exostosen und Enchondrome.

Weil, M., Monatsschrift für Ohrenheilkunde (Wiener Rhino-laryngologische Gesellschaft (6.3.1934).

Witteler, E., Zentralblatt für Chirurgie 19.8.1939, Nr. 33.

Van den Wildenberg, Annales des maladies de l'oreille 47.